Folia Pharmacotherapeutica februari 2022

Oculaire ongewenste effecten van perorale medicatie - Deel 1: Cornea en voorste oogkamer

Talrijke medicatie voor perorale toediening (en uitzonderlijk ook ander systemisch gebruik) kunnen de structuren van het oog en de visuele functies in wisselende graad aantasten. Een evaluatie van de medicatielijst kan dus nodig zijn bij het ontstaan van oogklachten. Meestal zijn deze klachten reversibel of kunnen ze behandeld worden met medicatie of chirurgie. In enkele gevallen kan het negatief effect op het oog definitief zijn. Geregelde monitoring of onmiddellijke beëindiging van de oorzakelijke behandeling kan een vereiste zijn.
Dit artikel is het eerste deel van een reeks van artikels dat zal gaan over de oculaire effecten van systemische medicatie. Dit eerste deel bespreekt de ongewenste effecten van medicatie op de voorste oogkamer en cornea en de daarbij vereiste aanpak.
Volgende klassen worden in dit artikel besproken:
- Geneesmiddelen met anticholinerge werking
- Bisfosfonaten
- Amiodaron en hydroxychloroquine
- Fenothiazinen
- Corticosteroïden

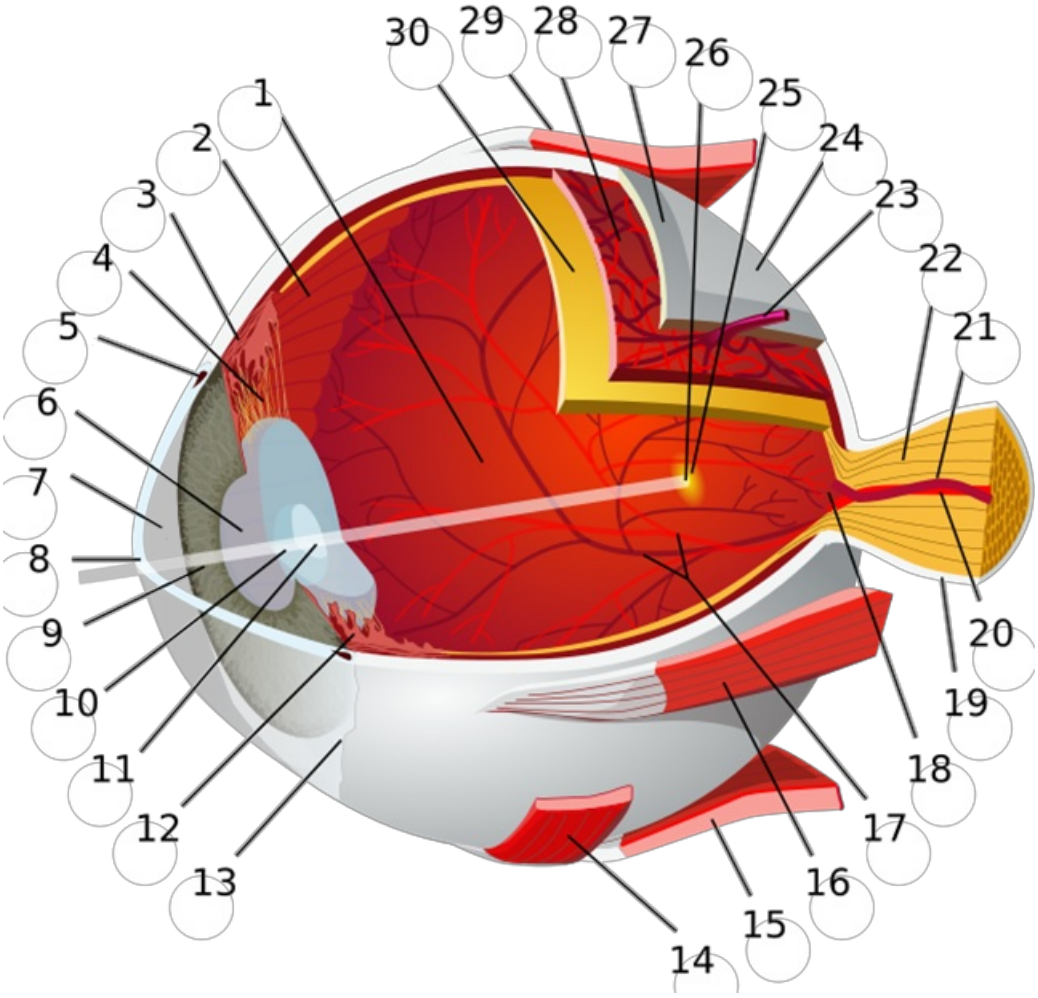

© "Eye-diagram no circles border" Chabacan[1]
1: achterste oogkamer (bevat het glasachtig lichaam) 2: ora serrata 3: musculus ciliaris 4: zonula ciliaris 5: kanaal van Schlemm 6: pupil **7: voorste oogkamer (gevuld met glasvocht)**
8: hoornvlies/cornea 9: iris 10: lenskapsel 11: lenskern 12: corpus ciliares 13: conjunctiva
14: m. obliquus inferior 15: musculus rectus inferior 16: musculus rectus medialis 17: retinale arteriën en venen 18: blinde vlek 19: dura mater 20: arteria centralis retinae 21: vena centralis retinae
22: nervus opticus 23: venae vorticosae 24: harde oogrok 25: gele vlek 26: fovea centralis 27: sclera 28: chorioides 29: m. obliquus superior 30: retina

Geneesmiddelen met anticholinerge werking

Zie GGR Inl. 6.2.3.

Ongewenste effecten

Anticholinergica en geneesmiddelen met anticholinerge werking veroorzaken een relaxatie van de ciliaire spieren waardoor er door een verminderd accommodatievermogen tijdelijke klachten van **wazig zicht** kunnen ontstaan[2].

Bij gebruik van anticholinergica ontstaat er door onderdrukking van de parasympatische activiteit een verminderde traanproductie. Dit kan aanleiding geven tot klachten van **droge ogen**. Zie ook Folia mei 2021: "Droge ogen door geneesmiddelen".

Er is een verhoogd risico op **acuut gesloten hoek glaucoom door pupilverwijding** bij patiënten die gekend zijn met glaucoom of een verhoogd risico hebben op glaucoom. Medicatie met anticholinerge werking is bij deze patiënten gecontra-indiceerd[3].

Overweeg de diagnose van acuut glaucoom bij een combinatie van volgende klachten: pijn van het oog, halo's rond lichten, misselijkheid en overgeven[2].

Beleid

Bij accomodatiestoornissen en droge ogen is een routine oftalmologische check-up enkel nodig indien klachten blijven bestaan na stopzetting of indien verderzetting van het anticholinergicum noodzakelijk is. Als het stopzetten van het anticholinergicum niet haalbaar is, kan het toedienen van kunsttranen nuttig zijn bij droge ogen. Zie ook Folia mei 2020: "De aanpak van droge ogen".

Bij een vermoeden van acuut glaucoom dient men de patiënt onmiddellijk door te verwijzen voor oftalmologisch nazicht en dient de oorzakelijke medicatie stopgezet te worden.

Bisfosfonaten

Ongewenste effecten

Bisfosfonaten kunnen in uitzonderlijke gevallen leiden tot inflammatoire aandoeningen van het oog zoals: **conjunctivitis, episcleritis, scleritis, keratitis en uveïtis**. Dit geeft vooral pijn en roodheid van het oog enkele weken na starten van het gebruik. In heel zeldzame gevallen kan dit **corneaal en scleraal 'melting'** tot gevolg hebben. Corneaal en scleraal 'melting' ontstaat doordat bepaalde inflammatoire cellen zorgen voor eiwitafbraak[2].

Het merendeel van de meldingen over de ongewenste effecten bij bisfosfonaten ging over ontstekingsreacties. Deze reacties traden gemiddeld 3 weken op na aanvang van de behandeling.
Overweeg de diagnose van keratitis indien er sprake is van een combinatie van volgende symptomen: pijn van het oog, fotofobie, visusdaling, conjunctivale roodheid en aankleuring met fluoresceïne.
Overweeg de diagnose van scleritis indien er sprake is van een combinatie van volgende symptomen: pijn van het oog, sclerale roodheid (lokaal of totaal), vaak chemose, soms grijsblauwe scleratint en visusdaling.

Beleid

Bij vermoeden van scleritis of keratitis, dient er onmiddellijke oftalmologische controle voorzien te worden en een behandeling ingesteld te worden.

De milde inflammatoire symptomen gaan vaak over na stopzetten van de behandeling en keren frequent terug bij herstarten. In geval van hinderlijke klachten, dient er overwogen te worden om de medicatie stop te zetten of door te verwijzen naar de oftalmoloog indien continuatie van de behandeling vereist is. Deze zal soms topische of orale corticosteroïden starten voor een korte termijn behandeling indien er sprake is van een zeer ernstige inflammatoire aandoening [2].

Amiodaron en hydroxychloroquine

Ongewenste effecten

Amiodaron en hydroxychloroquine kunnen beide aanleiding geven tot corneale afzettingen, wat kan leiden tot **keratopathie**. Meestal is deze pathologie asymptomatisch. In sommige gevallen treedt er echter fotofobie of visusklachten op en is doorverwijzing naar een oftalmoloog nodig.

Amiodaron: Meestal asymptomatisch, mogelijke klachten zijn fotofobie en halo's.
In een onderzoek[4] toonde spleetlamponderzoek cornea-afwijkingen aan bij 103 van 105 patiënten die gedurende drie maanden tot zeven jaar met amiodaron werden behandeld. De afzettingen op het hoornvlies namen toe bij toename van de amiodarondosering en namen af bij dosisverlaging. Slechts twaalf van de 103 patiënten meldden oogsymptomen. Fotofobie werd gemeld bij drie patiënten, halo's werden gemeld bij twee patiënten, wazig zicht werd gemeld bij één patiënt. Er was bij geen enkele patiënt zichtverlies dat te wijten was aan gebruik van amiodaron. Bij zestien patiënten werd amiodaron stopgezet. Na zeven maanden waren de cornea-afwijkingen bij deze patiënten volledig verdwenen. Routinematige oftalmologische controle wordt volgens dit onderzoek bijgevolg niet nodig geacht bij patiënten zonder oculaire symptomen. De SKP vermeldt wel dat er regelmatig oftalmologisch onderzoek nodig is (zie verder).
Hydroxychloroquine: De aandoening verloopt vaak asymptomatisch en minder dan 50% van de getroffen patiënten klaagt over visuele symptomen zoals fotofobie, halo's rond lichten of wazig zien. Keratopathie kan optreden binnen enkele weken na aanvang van de behandeling en is volledig reversibel na stopzetting van de behandeling. Het wordt gewoonlijk niet beschouwd als een contra-indicatie voor voortzetting van de behandeling[5].

Beleid

Amiodaron: Verschillende bronnen raden oftalmologische controle enkel aan bij klachten; de SKP raadt systematische regelmatige oftalmologische controle aan[2,6]. Bij aanwezigheid van oculaire klachten zal de medicatie, in overleg met de behandelende arts, eventueel gestopt worden[2,6].

Hydroxychloroquine:
De aanwezigheid van keratopathie vormt geen indicatie voor regelmatige oftalmologische controle,

tenzij er sprake is van zichtverlies of hinderlijke visuele klachten. Gelijk hoe voorziet men bij langdurige behandeling een oftalmologische check-up in het kader van het verhoogd risico op retinopathie[2]. (Zie 9.2.2) (Zie Folia artikel retinopathie)

Fenothiazinen

Ongewenste effecten

Fenothiazinen (nog slechts beperkt gebruikt) hebben een **anticholinerg effect** en kunnen dezelfde ongewenste effecten geven zoals reeds besproken in het onderdeel "Geneesmiddelen met anticholinerge werking". Behalve fenothiazinen zijn er nog verschillende andere psychotrope geneesmiddelen (antidepressiva en antipsychotica) die een anticholinerge werking hebben en de ongewenste effecten veroorzaken zoals beschreven in de paragraaf "Geneesmiddelen met anticholinerge werking".

Fenothiazinen kunnen aanleiding geven tot het ontstaan van **epitheliale keratopathie** en in zeer zeldzame gevallen corneaal oedeem[7]. Oogklachten, zoals verminderd zicht, ten gevolge van**corneaal oedeem** kunnen permanent zijn als de medicatie niet spoedig onderbroken wordt. Epitheliale keratopathie veroorzaakt normaal geen visuele klachten en is reversibel na stopzetten van de medicatie[2].

Hoge doses aan fenothiazinen kunnen eveneens resulteren in abnormale pigmentatie van de oogleden, conjunctiva en cornea.

Beleid

Corneaal oedeem kan leiden tot irreversibel zichtverlies en de medicatie dient in dit geval ogenblikkelijk gestopt te worden. Dringende doorverwijzing bij het ontstaan van hinderlijke visuele klachten wordt aangeraden[2].

Corticosteroïden

Ongewenste effecten

Corticosteroïden kunnen in zeldzame gevallen aanleiding geven tot oogdrukstijging en glaucoom, met een klinisch beeld dat sterk gelijkt op acuut glaucoom: oogpijn, halo's, misselijkheid en braken. Dit risico is afhankelijk van de toedieningsweg en dosering en het hoogst bij oftalmologisch gebruik. Het risico is ook toegenomen bij personen die reeds gekend zijn met open-hoek glaucoom[2].

Overweeg de diagnose van acuut glaucoom bij een combinatie van volgende klachten: pijn van het oog, halo's rond lichten, misselijkheid en overgeven.
Het risico op acuut glaucoom is afhankelijk van de toegepaste route van de medicatie. Dit risico is het grootst bij peri-oculaire injectie van depot-preparaten, minder groot bij oogdruppels en preparaten voor lokale toediening op de huid rond het oog . Bij preparaten voor systemische toediening of via inhalatie is het risico het laagst.
Het risico op glaucoom neemt toe met de sterkte en dosering van het corticosteroïd.
Meestal treedt de oogdrukstijging op binnen weken na begin van de behandeling met corticosteroïden. Dit kan soms ook later optreden. Na 1 jaar behandeling is de oogdrukstijging meestal nog reversibel maar na langere behandelduur is dit vaak niet meer het geval[2].

Beleid

Regelmatige oftalmologische controle is vereist bij patiënten met verhoogd risico op open-hoek glaucoom of bij langdurige toepassing van corticosteroïden in of rond het oog. Indien er oogklachten tijdens behandeling ontstaan, is een doorverwijzing naar de oftalmoloog aangewezen.

Bronnen

1 Eye-diagram_no_circles_border. Chabacano; https://commons.wikimedia.org/wiki/File:Eye-diagram_no_circles_border.svg CC BY-SA 3.0
2 Ahmad R, Mehta H. The ocular adverse effects of oral drugs. Australian Prescriber. 2021;44(4):129. doi:10.18773/austprescr.2021.028
3 Y L, W B. Drug-induced acute angle closure glaucoma. Current opinion in ophthalmology. 2007;18(2):129-33. doi:10.1097/ICU.0b013e32808738d5
4 Ingram DV, Jaggarao NS, Chamberlain DA. Ocular changes resulting from therapy with amiodarone. The British Journal of Ophthalmology. 1982;66(10):676. doi:10.1136/bjo.66.10.676
5 Hn B. Ophthalmologic considerations and testing in patients receiving long-term antimalarial therapy. The American journal of medicine. 1983;75(1A):25-34. doi:10.1016/0002-9343(83)91267-6
6 Nederland Z. Farmacotherapeutisch Kompas. Accessed January 18, 2022. https://www.farmacotherapeutischkompas.nl/bladeren/preparaatteksten/a/amiodaron
7 S R, Jc Y. Ocular adverse effects of common psychotropic agents: a review. CNS drugs. 2010;24(6):501-26. doi:10.2165/11533180-000000000-00000

Martindale: The complete drug reference. Laatste keer gecontroleerd op 18/01/2022.

Colofon

De *Folia Pharmacotherapeutica* worden uitgegeven onder de auspiciën en de verantwoordelijkheid van het *Belgisch Centrum voor Farmacotherapeutische Informatie* (Centre Belge d'Information Pharmacothérapeutique), vzw erkend door het Federaal Agentschap voor Geneesmiddelen en Gezondheidsproducten (FAGG).

De informatie die verschijnt in de *Folia Pharmacotherapeutica* mag niet overgenomen worden of verspreid worden zonder bronvermelding, en mag in geen geval gebruikt worden voor commerciële of publicitaire doeleinden.

Hoofdredactie: (redactie@bcfi.be)

T. Christiaens (Universiteit Gent) en
J.M. Maloteaux (Université Catholique de Louvain).

Verantwoordelijke uitgever:

T. Christiaens - Nekkersberglaan 31 - 9000 Gent.